Über secundäres u. intramedulläres Carcinom des Rückenmarkes.

(Mit 2 Abbildungen).

Inaugural-Dissertation
zur
Erlangung der Doctorwürde
in der gesamten Medizin
verfasst und einer
Hohen medizinischen Fakultät
der
Kgl. Bayr. Ludwig-Maximilians-Universität
zu München
vorgelegt von
Paul Grimm
aus Berlin.

München 1907.
Druck von L. Mössl (Inh. Fritz Voglrieder) München, Klenzestrasse 34.

Über secundäres u. intramedulläres Carcinom des Rückenmarkes.

(Mit 2 Abbildungen).

Inaugural-Dissertation

zur

Erlangung der Doctorwürde

in der gesamten Medizin

verfasst und einer

Hohen medizinischen Fakultät

der

Kgl. Bayr. Ludwig-Maximilians-Universität

zu München

vorgelegt von

Paul Grimm

aus Berlin.

ACAD. LUDOVIC. MONAC.

München 1907.

Druck von L. Mössl (Inh. Fritz Voglrieder) München, Klenzestrasse 34.

Gedruckt mit Genehmigung der medizinischen Facultät
der Universität München.

Referent:
Herr Obermedizinalrat Prof. Dr. Ritter v. Bollinger.

Meinen lieben Eltern

in dankbarer Verehrung!

Bis vor 20 Jahren hatten die Rückenmarkstumoren eigentlich nur das Interesse der Pathologen erregt; ich möchte hier nur die Namen Hasse[1]), Lebert[2]) Cruveilhier[3]) und Virchow[4]) erwähnen. Für die Kliniker war es, abgesehen von der Unmöglichkeit einer genaueren Lokalisirung der Erkrankung stets sehr schmerzlich, absolut hilflos dem Leiden gegenüber zu stehen. Da waren es im Jahre 1887 Gowers und Horsley[5]), die es zum ersten Male wagten, einen Rückenmarkstumor auf chirurgischem Wege zur Heilung zu bringen, und zwar mit überraschendem Erfolge; vorher hatten allerdings Leyden (26) im Jahre 1874 und Erb (17) im Jahre 1878 theoretisch auf diese Möglichkeit hingewiesen.

Natürlich war es stets, sobald einmal die Diagnose „Rückenmarkstumor" sichergestellt war, von der grössten Wichtigkeit den Sitz den Tumors möglichst genau festzustellen, wenn man überhaupt daran denken wollte, ihn auf operativem Wege zu entfernen. An

---

[1]) Hasse, Krankheiten des Nervensystem 1869, 2. Aufl.

[2]) Lebert, Traité d'anatomie pathol. II.

[3]) Cruveilhier, Livre 32.

[4]) Virchow, Die krankhaften Geschwülste.

[5]) Horsley u. Gowers. Ein Fall von Rückenmarkgeschwulst mit Heilung durch Exstirpation. Deutsch von Brandes. Berlin 1883.

einer genauen Lokalisirung mangelte es aber anfangs noch ziemlich, und diesem Mangel muss man einen grossen Teil der Schuld beimessen, wenn bei den von jetzt an öfter unternommenen Operationen dieser Art der Ausgang meist kein so günstiger war. Erst durch die Arbeiten von Ross[1]), Sherington[2]), Head[3]), Mackenzie[4]), Allen Starr[5]), und vor allem Oppenheim (32) und Bruns (7 u. 8) ist hier Klarheit geschaffen worden. Im Laufe der letzten Jahre ist dann dieses schwierige Gebiet immer genauer erforscht worden; ich kann mich an dieser Stelle nicht auf Einzelheiten einlassen und will nur die Arbeiten von Jaffé (23), Krause (25), v. Malaisé (29), auf die ich später noch zurückkommen werde, und Schultze (44—47) erwähnen. Auch Allen Starr[6]) hat noch einen weiteren Beitrag dazu veröffentlicht, der mir leider nicht zugänglich war.

---

[1]) Ross, on the segmental distribution of sensory disorders. Brain. 1888. X.

[2]) Sherington, Notes on the arrangement of some motor fibres on the lumbosacral plexus. Journ. of Physiol. 1892. XIII. No. 6. — Sherington, Experiments in examination of the peripheral distribution of the fibres of the posterior roots of some spinal nerves. Phil. Transact. of the Roy. Soc. of Lond. 1893.

[3]) Head, On disturbances of sensation with especial reference to the pain of visceral disease. Brain. 1893.

[4]) Mackenzie, Some points bearing of the association of sensory disorders and visceral diseases. Brain. 1893.

[5]) Allen Starr, Lokal anaesthesia as a guide in the localisation of lesions in the spinal cord. Americ. Journ. of the med. sciences 1892.

Derselbe, Lokal anaesthesia as a guide in the diagnosis of lesions of the upper portions of the spinal cord. Brain. 1894.

[6]) Derselbe, A contribution to the subject of tumors of the spinal cord, with remarks upon their diagnosis and their surgical treatment, with a report of six cases, in three of which the tumor was removed. Americ. Journ. June 1905.

Wie erfreulich dadurch auch die Fortschritte der Chirurgie auf diesem Gebiete geworden sind, das bis vor 20 Jahren für sie noch „terra incognita“ war, ersieht man aus den betreffenden Veröffentlichungen und Statistiken. Die erste grössere Zusammenstellung von operirten Rückenmarkstumoren machte Bruns (8); er berichtet uns von 20 Fällen, davon 6 mit Ausgang in Heilung resp. Besserung, d. h. in 30 %. Weitere Beiträge lieferten Boettiger (5), Krause (25), Quante (35) und Oppenheim (34). Von letzterem Autor erschien dieses Jahr eine grössere Arbeit über Tumoren im Centralnervensystem (33), die u. a. auch eine Statistik über 9 Fälle von operirten Rückenmarkstumoren enthält; [der sub 34 angegebene ist dabei mit aufgeführt]. Die neueste Statistik verdanken wir Schultze (47), sie umfasst 19 Rückenmarkstumoren. Oppenheim's und Schultze's Zusammenstellung weisen bereits eine Heilungsziffer von 45 resp. 50 % auf, ein Resultat, das um so schöner ist, wenn man bedenkt, dass man bei sichergestellter Diagnose „Rückenmarkstumor“ stets operiren soll, selbst auf die Gefahr hin, bei etwas zweifelhaftem neurologischem Befunde auf einen inoperablen intramedullären Tumor zu stossen; in diesem Falle würde ein etwas schnellerer Exitus nur die Befreiung von einem Siechtum unter fürchterlichen Qualen für den Patienten bedeuten, ein Siechtum, das bis zum Jahre 1887 diesem „unheilbaren“ Leiden sicher war. Bruns[1]) fasst dieses Resultat in die Worte zusammen: „Dem Patienten den Rat zu einer Operation zu erteilen, ist man in jedem Falle von mit Sicherheit diagnosticirtem Rückenmarkstumor nicht

[1]) Litt.-Verzeichnis No. 8 p. 349.

nur berechtigt, sondern geradezu verpflichtet". Danach giebt es also eigentlich gar keine inoperabelen Rückenmarksgeschwülste. Denn auch jene vorhin von mir so bezeichneten intramedullären Tumoren empfiehlt Bruns, der allerdings bei sicher als „intramedullär" diagnosticirten Tumoren ebenfalls von einer Operation abrät, im Interesse einer Erleichterung des Kranken zu entfernen, falls der Wirbelkanal einmal eröffnet und die Geschwulst einigermassen vom gesunden Gewebe abzugrenzen ist. Als weitere inoperabele Geschwülste müssen aber auch, abgesehen von manchen extraduralen, die durch ihr starkes Längenwachstum eine Exstirpation unmöglich machen infolge Verblutung des Patienten, die metastatischen Geschwülste gelten, wenn auch Ausnahmen davon, wie z. B. das von Kümmel operirte (No. 20 der Tabelle von Bruns) metastatische Sarkom, vorkommen. Die ungünstigste Prognose haben jedenfalls die Carcinome, bei denen jede Therapie infolge der Bösartigkeit dieser Geschwülste versagt. Sie durchsetzen meist eine so grosse Anzahl von Wirbeln, dass eine Exstirpation ausgeschlossen ist[1]).

Ein primäres Carcinom ist bisher weder am Rückenmark noch an seinen Hüllen beobachtet werden, im Gegensatz zum Gehirn, wo schon eine ganze Reihe primärer Krebse sicher nachgewiesen sind. Ich will dies hier nur kurz erwähnen, näheres über Gehirncarcinome, auch eine Aufzählung der bisher beobachteten primären, findet man bei Bittorf (3) p. 193 und bei Buchholz (10). Der von J.

[1]) Dass man in jedem Falle, bevor man an eine Operation geht, sich darüber klar sein muss, dass eine syphilitische Neubildung auszuschliessen ist, brauche ich wohl kaum erst zu erwähnen.

Grimm (19) berichtete Fall, der eine Zeit lang als primäres Rückenmarkscarcinom galt, ist von den meisten Autoren mit grossem Misstrauen beobachtet worden; er ist auch wohl als ein Endotheliom aufzufassen.

Metastasen des Carcinoms findet man relativ am häufigsten an der Wirbelsäule, bei der nach Schmaus (43) überhaupt die malignen Tumoren die gutartigen überwiegen. Ihre Symptome sind die gleichen wie die der anderen Wirbeltumoren, indem sie zuerst solche von Seiten des Knochens, bei weiterem Wachstum dann auch Wurzel- und schliesslich durch Compression Marksymptome hervorrufen.

Die Wurzelsymptome bestehen, um es kurz zu skizziren, anfangs aus heftigen Schmerzen (Reizsymptome), späterhin aus Hyp- bis Anaesthesien, schlaffen Lähmungen gewisser Muskelgruppen mit Atrophie, und mitunter auch trophischen Störungen der Haut (Lähmungssymptome).

Die Hauptpunkte der Marksymptome sind: bei plötzlicher Compression (z. B. durch Zusammenbrechen der Wirbelsäule) totale Querschnittsläsion: alle Functionen unterhalb der Läsionsstelle sind gelähmt; bei langsamer Compression (durch Wachstum eines extraduralen Carcinoms oder langsame Gibbusbildung) fortschreitende spastische Lähmung, durch Mitbeteiligung der betreffenden Wurzeln unter dem Bilde der Cruveilhier'schen Paraplegia dolorosa.

Die Knochensymptome der osteoklastischen Carcinome[1]) bieten noch eine besondere Eigentüm-

[1]) Die osteoblastischen Carcinome lasse ich ausser Betracht; sie verlaufen, abgesehen von diffusen Schmerzen in der Wirbelsäule, die aber auch mitunter fehlen, ziemlich symptomlos.

lichkeit gegenüber denen bei anderen Erkrankungen der Wirbelsäule, das sogenannte Entassement. Durch ihr rapides Uebergreifen von einem Wirbelkörper auf den anderen ist bald die ganze Wirbelsäule befallen — Nonne (3) hat einen derartigen Fall mitgeteilt —, die Wirbelkörper erweichen und werden durch die Last des Körpers zusammengedrückt, wodurch der Patient auffällig kleiner wird; dabei kann durch die Biegsamkeit der Wirbelsäule auch ein Gibbus auftreten, der jedoch nicht so spitzwinkelig wie der tuberculöse ist. Weitere Mitteilungen über die im ganzen nicht so seltenen Wirbelcarcinome haben wir u. a. noch von Böttiger (4), Clark (14) und Loveland (27); auch die mir nicht zugängliche Arbeit von Chancelley (13) handelt wohl von einem solchen. Ein Uebergreifen des Carcinoms von hier aus auf die Dura mater spinalis gehört dann nicht zu den Seltenheiten, diese scheint jedoch seinem weiteren Fortschreiten einen wirksamen Widerstand entgegenzusetzen, wenigstens in der Höhe des Hals- und Brustmarkes. Schlesinger (40), dem ein Material von 35000 Sectionen am Wiener pathologisch-anatomischen Institute zur Verfügung stand, hat darunter nicht einen einzigen Fall gesehen, in dem die Dura an der angegebenen Stelle durchbrochen war. Am häufigsten findet nach seinen Angaben ein Durchbruch in Höhe der Cauda equina statt; es wird dabei fast immer auch das am meisten distal gelegene Ende des Rückenmarks in Mitleidenschaft gezogen.

Bevor ich zu den eigentlichen Metastasen in den Häuten des Rückenmarks übergehe, möchte ich noch bemerken, dass Charkot und Bruns die Möglichkeit von metastatischen Carcinomen im extraduralen Fettgewebe erwähnen, ich habe jedoch

in der ganzen Literatur keinen derartigen Fall beschrieben gefunden. Die Carcinommetastasen der Rückenmarkshäute sind, wie schon erwähnt, bedeutend seltener als die der Wirbelsäule; wenn bei dieser noch ein primäres Vorkommen nach Bruns sicher beobachtet sein soll — mir ist kein primäres Wirbelcarcinom bekannt, vermutlich wird es sich auch in jenen Fällen um carcinomähnliche Endotheliome gehandelt haben — so kann man dies bei den Häuten wohl ganz ausschliessen.

Die Symptome der Krebsgeschwülste in den Rückenmarkshäuten, um diese auch hier kurz zu streifen, sind natürlich sehr ähnliche wie beim Wirbelcarcinom. Nur ist die Reihenfolge, in der sie auftreten, eine andere. Zuerst machen sich hier die Wurzelsymptome geltend, dann die von Seiten des Markes und erst zuletzt die Knochensymptome; doch können diese auch ganz fehlen, da der Knochen hierbei durchaus nicht immer ergriffen wird.

Will man die Carcinome der Häute noch in einzelne Gruppen teilen, so kann man von extra- und intraduralen sprechen; erstere von der Aussenfläche der Dura, letztere von ihrer Innenseite, der Arachnoidea oder der Pia ausgehend. Von einem extraduralen Carcinom hat uns Schlesinger (40) [III. Beobachtung] eine Mitteilung gemacht; es handelte sich um einen 46jährigen Mann mit primärem Magencarcinom; secundär waren die retroperitonealen Lymphdrüsen und der M. psoas ergriffen. Bei der Eröffnung des Wirbelkanals fanden sich auf der Aussenfläche der Pachymeninx zahlreiche bis erbsengrosse Krebsknoten vor.

Ueber intradurale Carcinome haben wir mehr Angaben in der Litteratur. Zunächst ein von Bruns

(9) mitgeteiltes, von der Innenfläche der Dura ausgehendes, das dadurch besonders interessant ist, dass es allein auf die Dura beschränkt geblieben ist; Pia, Mark und Knochen blieben völlig frei. Ein Fall von Benda (2) ist dadurch bemerkenswert, dass bei Lebzeiten der Patientin, einer 60jährigen, hysterischen Dame, sämtliche Tumorsymptome auf Kosten der Hysterie gesetzt wurden, und dass man nur durch einen Zufall bei der Section auf Rückenmarkscarcinom stiess; das primäre war ein ebenfalls bei Lebzeiten nicht diagnosticirtes Magencarcinom. Die Metastasen im Rückenmarkskanal — ausserdem bestanden solche, abgesehen von denen im übrigen Körper, an verschiedenen Gehirnnerven — betrafen eine grosse Zahl von Nervenwurzeln, die Cauda equina und die weichen Häute. Die mikroskopische Untersuchung ergab jedoch weiter, dass nach aussen der Prozess zwar scharf mit der Arachnoidea abschnitt, nach innen aber mit unregelmässigen kleinen Zacken in das Mark übergriff.

Zwei sehr schöne Fälle von Metastasen in der Pia mit Ueberwuchern in das Mark hat Skanzoni (39) angegeben; beidemal bestanden multiple Metastasen in Gehirn und Rückenmark. Ich möchte hier aber ausdrücklich betonen, dass Scanzoni trotz der, vielleicht etwas ungenauen, Ueberschrift „2 Fälle von multiplem metastatischem Carcinom des Rückenmarkes“ in der Arbeit selbst gar kein Zweifel darüber lässt, dass es sich nicht um reine Medullarmetastasen handelte, sondern dass die Geschwülste ihren Ausgang von der Pia nahmen. Ich betone dies deswegen, weil v. Malaisé (29) sie scheinbar als Belege für secundäres, intramedulläres Rückenmarkscarcinom aufgefasst hat.

Bei diesen ins Mark überwuchernden Tumoren werden die Symptome im allgemeinen etwas andere sein. Zwar auch mit Schmerzen (durch Läsion der Wurzeln) beginnend, werden sie bald durch Leitungsunterbrechung die Brown-Séquard'schen Halbseitenläsion hervorrufen, wenn, wie es wohl meist der Fall ist, der Process auf der einen Seite des Markes sitzt; erst bei weiterem Wachstum wird, sobald der Tumor auch die andere Seite ergreift, eine Paraplegie auftreten. Ueber die Art und Weise, wie die multiplen Carcinommetastasen der Häute zu Stande kommen, ist Siefert (48), der dafür 4 Fälle anführt, der Ansicht, dass sie meist infolge Durchbruchs sekundärer Gehirnmetastasen auf dem Wege der pericerebralen und perispinalen Räume entstehen. Voraussetzung ist natürlich dabei, dass auch Metastasen im Gehirn vorhanden sind; und diese sind fast in allen bisher beobachteten Fällen tatsächlich auch dagewesen.

Schliesslich will ich noch die beiden diesbezüglichen Mitteilungen von Buckley (11 u. 12) nennen, die mir leider nicht zugänglich waren.

Ich komme nun auf ein Gebiet, das bisher Gegenstand einer Streitfrage war, nämlich das Gebiet der intramedullären Carcinome. Primär scheinen sie tatsächlich nicht vorzukommen; ich habe im Anfang der Arbeit[1]) bereits davon gesprochen und auch die Mitteilung von John Grimm erwähnt. Dass sie aber sekundär vorkommen können, unterliegt gar keinem Zweifel, allerdings ist es sehr selten. Ich will daher alle bisher sicher beobachteten Fälle, soweit sie publicirt sind, aufzählen und anschliessend daran einen neuen Fall mitteilen, den Herr Prosektor Dr.

[1]) Siehe Seite 4.

Oberndorfer mir für diese Arbeit zu überlassen die ausserordentliche Liebenswürdigkeit hatte.

In den Lehrbüchern der pathologischen Anatomie, z. B. Ziegler (51), findet man über „intramedulläres Carcinom“ gar nichts. Schmaus (43) ist sogar der Ansicht, dass das Rückenmark „geradezu immun“ dagegen sei. Auch Bruns erwähnt sie in seiner ausgezeichneten Studie über Geschwülste des Centralnervensystems nicht. Nur Borst (6) berührt sie kurz, indem er ihre grosse Seltenheit betont; übrigens fasst dieser Autor auch die Möglichkeit eines primären Vorkommens epithelialer Geschwülste ins Auge, indem er eine von Saxer (38) [p. 304 ff.] mitgeteilte Geschwulst der Cauda equina heranzieht. Ich möchte nebenbei noch einen von Zaufal (50) beschriebenen Tumor des Filum terminale erwähnen, bei dem jedoch die epitheliale Herkunft nicht ganz zweifellos war.

v. Malaisé (29) begeht daher entschieden einen Fehler, wenn er bei seinen sonst sehr klaren und schönen Ausführungen über die Differentialdiagnose der extra- und intramedullären Geschwülste die These aufstellt, bei vorhandenem Carcinoma uteri, recti etc. könne man ohne weiteres auf einen extramedullären Tumor schliessen. Er zieht, wie ich schon sagte, als Beweis für das Nichtvorkommen von intramedullärem Carcinom auch die Arbeit von Scanzoni heran, die aber gar keinen Anspruch auf einen „intramedullären“ Tumor macht. Es muss ihm auch ganz der von Buchholz (10) veröffentlichte Fall entgangen sein, bei dem zweifellos die Tumoren intramedullär liegen.

Ehe ich auf die Casuistik der intramedullären Carcinome eingehe, möchte ich wieder kurz ihre Symptomatologie streifen, die sich von der der

extramedullären nur wenig unterscheidet. Bei den geringen, oft sehr verwischten Unterschieden ist eine genaue Diagnose daher sehr schwierig. Das Stadium der reinen Wurzelsymptome wird bei Tumoren, die sich mehr central entwickeln, in den meisten Fällen fehlen. Entwickeln sie sich dagegen mehr in der Nähe der Peripherie des Markes, so werden zwar Wurzelsymptome auftreten, ziemlich gleichzeitig mit ihnen wird aber Leitungsunterbrechung sich bemerkbar machen. Als weiteres Charakteristicum der intramedullären Carcinome wäre dann vielleicht ein Vorhandensein von überwiegend bilateralen Symptomen zu nennen, wogegen anhaltend unilaterales Bestehen derselben mehr für einen extramedullären Tumor sprechen würde. Schlesinger (42) hat darauf aufmerksam gemacht, dass bei intramedullären Geschwülsten im Gegensatz zu den extramedullären eine dissociierte Empfindungslähmung vorhanden sei, in dem Sinne, dass bei aufgehobener Temperatur- normale Schmerzempfindung oder Hyperalgesie bestünde. Doch auch diese Unterschiede sind nicht immer scharf ausgeprägt, sodass eine sichere Diagnose ganz unmöglich werden kann.

Wie selten Carcinommetastasen im Rückenmark auftreten, ersieht man aus den äusserst spärlichen Angaben darüber in der Litteratur. Wenn ja auch vielleicht dadurch, dass nicht immer der Wirbelkanal bei der Section eröffnet wird, manches übersehen sein mag, so ändert das doch nicht viel an jener Tatsache. Rosenberg, (36), der als einer der ersten eine genaue Litteraturzusammenstellung über die Geschwülste des Rückenmarks gemacht hat, zählt für Carcinom nur 2 Fälle auf, die wir aber beide

nicht anerkennen können. Das eine ist das schon mehrfach erwähnte von J. Grimm (19), das andere das „Carcinom der Cauda equina“ von Alexander (1). Mit welchem Recht Alexander es so bezeichnet hat, kann man aus seiner Mitteilung nicht ersehen; dort ist nur von einem gestielten Tumor die Rede, der zwischen Kreuz- und Steissbein hervorkommt und das kleine Becken erfüllt. Den nächsten Hinweis finden wir bei Scanzoni (39), der in der ganzen Litteratur ausser den Angaben von Stevens (49) und Eichberg (16), die auch ihm nicht zugänglich waren, keine weiteren gefunden zu haben erklärt, abgehen von älteren, nicht sicher beglaubigten Publikationen. Ein Jahr darauf erschien die Arbeit von Buchholz (10); es ist meines Wissens die erste in der deutschen Litteratur, die eine einwandfreie, intramedulläre Rückenmarksmetastase des Carcinoms behandelt. Merkwürdigerweise geht der Autor, der das Hauptgewicht auf die gleichzeitig bestehenden multiplen Metastasen im Gehirn legt, ziemlich kurz über diese Tatsache hinweg. Wegen der Aehnlichkeit mit dem von mir zu publicirenden Fall will ich später von jenem in extenso berichten, nachdem ich die Aufzählung der bisherigen Publicationen beendet habe.

Gallaverdin und Varey (18) veröffentlichten im Jahre 1903 eine Studie über Carcinom im Gehirn, Kleinhirn und Rückenmark, die viel interessantes enthält. Sie teilen vier intramedulläre Metastasen des Rückenmarks mit; als erste jenen Fall von Buchholz, sodann einen von Hallopeau (20) publicirten, bei dem nach primärem Mammacarcinom Metastasen im im Gehirn und eine im Halsmark gefunden wurden. Wenn diese Publication auch aus dem Jahre 1869 stammt, so liegt doch wohl kein Grund vor, sie als

Beitrag zum Kapitel Carcinommetastasen in Zweifel zu ziehen. Eine andere Frage ist jedoch die, ob es denn wirklich auch eine rein intramedulläre war, ob sie nicht, wie bei Scanzoni, von der Pia aus ins Mark gewuchert war. Das kann ich nicht entscheiden, da ich diese Arbeit und die darin vielleicht enthaltenen Zeichnungen nicht im Original gesehen habe. Dasselbe gilt auch bei dem dritten von Gallaverdin und Varey citirten Fall, dem von Homen (22); doch scheinen hierbei, dem Text nach zu urteilen, zwei wirkliche Intramedullarmetastasen vorgelegen zu haben. Bei allgemeiner Carcinomatose fand man die eine „von der Grösse einer kleinen Erbse in Höhe des 5. Lumbalsegmentes im linken Hinterhorn und in der angrenzenden Partie des Seitenstranges", die andere „stecknadelkopfgross in der Höhe des 4. Cervicalsegmentes am äussersten Rand des rechten Vorderhorns". Der vierte von Gallaverdin und Varey angegebene Fall kommt für uns nicht in Betracht, da es sich zweifellos um ein melanotisches Sarkom handelt; die beiden Autoren scheinen den Begriff „cancer" nicht so präcis aufzufassen, wie wir es heutzutage beim Krebs tun.

Ich selbst habe die Litteratur noch einmal gründlich auf Rückenmarkscarcinom hin durchgesehen und dabei nur noch einen einzigen Fall entdecken können. Er fand sich in dem Sitzungsberichte des „Vereins deutscher Aerzte in Prag" vom 20. April 1905[1]). Chiari demonstrirte dort ein metastatisches Carcinom des Rückenmarkes einer 53-jährigen Frau bei Carcinom der Schilddrüse. Es fand sich ein Carcinomknoten im Halsmark, der Atrophie der rechtsseitigen Halsmuskulatur hervorgerufen hatte. Auch Chiari hob

[1]) Deutsch. med. Wochenschr. 1905 p. 1416.

damals hervor, dass diese Metastasen zu den grössten Seltenheiten gehören.

Fassen wir nun alle diesbezüglichen Veröffentlichungen noch einmal zusammen, so bleiben im günstigsten Falle vier intramedulläre Carcinommetastasen übrig, von denen wir jedoch nur über eine, nämlich die von Buchholz, wirklich genaue Kenntnis haben. Diesem äusserst geringen Bestande will ich dann eine weitere Beschreibung hinzufügen, nachdem ich auch die von Buchholz referirt habe.

Dort handelte es sich um eine 49 jährige Frau, bei der $^3/_4$ Jahr nach Amputatio mammae mit Ausräumung der Achselhöhle wegen Carcinomes psychische Abnormitäten auftraten. Am 11. August 1894 wurde sie deswegen in eine Irrenanstalt aufgenommen. Dort fiel eine Langsamkeit und Unsicherheit in den Bewegungen auf. Deutlicher Romberg. Blöder, fragender Gesichtsausdruck. Schwerbesinnlichkeit, Teilnahmslosigkeit. — Schnelle Zunahme der Sprach- und Gehstörungen. Am 13. September rechtsseitige Paralyse, Sprache vollkommen unverständlich. In den nächsten Tagen geringe Besserung. Am 28. September hochgradige Schluckstörungen. Pneumonie. Exitus am 30. Oktober 1894. Die Autopsie ergab als Hauptdiagnose ausserordentlich zahlreiche Carcinomknoten im Grosshirn, Stamm, Kleinhirn und Rückenmark. — Beiderseitige hypostastische Pneumonie.

Aus dem Sectionsbericht entnehme ich kurz folgendes:

Knöchernes Schädeldach sehr dick, stark entwickelte Diploë. Die Dura ist an einigen Stellen, besonders über den Stirnlappen, mit dem Knochen verlötet, jedoch leicht lösbar; sie ist straff gespannt. Die weichen Häute zeigen besonders an der Basis cerebri

eine trübe Färbung und sind verdickt, an einzelnen Stellen auch sulzig infiltrirt. Gehirngewicht 1390 gr.

Die Arterien der Basis o. B.

Die Consistenz des Gehirnes ziemlich weich; die Oberfläche bietet ein normales Aussehen dar. Auf Frontalschnitten durch das Gehirn finden sich überall zerstreut Herde von graurötlicher Farbe, die Grösse ist verschieden, von feinsten bis haselnussgross. Sie heben sich deutlich von der Umgebung ab. Hauptsächlich sind diese Herde in der weissen Substanz des Centrum semiovale gelegen und in den weichen Massen des rechten Stirnhirns. Im linken Thalamus opticus trifft man auf einen grösseren, haselnussgrossen Herd, der bis an die Capsula interna heranreicht. Das Ependym der Seiten und des linken Ventrikels ist anscheinend frei von pathologischen Veränderungen. In der rechten Kleinhirnhemisphäre findet sich eine kleine, mit schleimigen Inhalt erfüllte Cyste, die von einem derben Gewebe umgeben ist. Im Rückenmark waren makroskopisch pathologische Veränderungen nicht nachzuweisen.

Aus der mikroskopischen Untersuchung desselben will ich auch nur kurz folgendes citiren, indem ich auf die des Gehirns nicht weiter eingehe. „Dem gehärteten Rückenmark wurden 20 Stückchen zur Untersuchung entnommen. Die ersten Stückchen wurden ganz ohne Wahl herausgenommen, da abgesehen von einer absteigenden Degeneration der rechten Pyramidenbahn pathologische Veränderungen in ihm nicht vermutet wurden. Als sich dann auf einzelnen Querschnitten in der Substanz vereinzelt grössere und kleinere, sich durch hellere Färbung markirende Stellen vorfanden, wurde speciell nach diesen gefahndet. Mikroskopisch liessen sich dann in den 20 unter-

suchten Stückchen 6 von einander vollkommen getrennte, im allgemeinen immer nur ganz kleine Geschwulstknoten nachweisen. Durchmustert man das Halsmark von oben nach unten, so trifft man im oberen Halsmark einen im Gebiet der Burdachschen Stränge. Etwas tiefer, aber auch noch im oberen Halsmark, findet sich ein auf dem Querschnitt ungefähr viereckiger Tumor im Gebiet des linken Pyramidenseitenstranges. Ein weiterer länglicher im Cervix des linken Hinterhornes gelegener Tumor ist in dem unteren Teil des Halsmarkes anzutreffen. Im oberen Brustmark lässt sich dann ein ziemlich ausgedehnter im Gebiet des Seitenstranges auffinden; derselbe reicht beinahe bis an die ganze Substanz heran. Im oberen Teil des Brustmarkes nimmt ein ovoider Tumor fast das ganze Gebiet des rechten Vorderhornes ein. Ein weiterer kleiner, auf dem Querschnitt dreieckiger Tumor fand sich dann noch dem Lendenmark des linken Vorderhornes angelagert. Schliesslich liess sich im ganzen Rückenmark eine Erkrankung der Pyramidenseitenstrangbahn beiderseits, rechts deutlicher wie links, feststellen. Im Gebiet derselben war das Stützgewebe vermehrt, und die Fasern mehr oder minder erkrankt. Eine vollständige Degeneration liess sich nirgends nachweisen.“

„Es ist wohl ausser Frage, dass wir in den Veränderungen innerhalb des rechten Pyramidenseitenstranges den Beginn einer sekundären Degeneration zu erblicken haben, die ihrerseits auf den Erkrankungsherd im linken Thalamus opticus resp. der linken Capsula interna zurückzuführen ist. Dasselbe gilt wohl auch für die Erkrankung des linken Pyramidenseitenstranges. Für die Degenerationsvorgänge

in diesem dürfte wohl der Tumor innerhalb des rechten Grosshirnschenkels verantwortlich zu machen sein."

Ich habe absichtlich diese Arbeit etwas genauer citirt, weil es, wie ich schon sagte, die einzige von wirklichen intramedullären Krebsmetastasen ist, die in der Litteratur genauer beschrieben ist.

Ich lasse nun einen ähnlichen Fall folgen, der aus der Prosectur des städtischen Krankenhauses r. d. J. in München stammt.

Die Krankengeschichte, die ich der Liebenswürdigkeit des Herrn Prof. Sittmann verdanke, ergibt Folgendes:

Anamnese: Die 36-jährige Köchin M. G. ist ihren Angaben nach scheinbar in keiner Weise hereditär belastet. Sie meint, als Kind nie krank gewesen zu sein; später habe sie einmal ein Augenleiden gehabt und vor 2 Jahren, d. h. im Jahre 1905 sei ihr wegen Krebs die rechte Brust abgenommen worden. Ein Jahr darauf musste sie wegen Narbenrecidivs noch einmal operiert werden. Als sie am 16. Mai 1907 das Krankenhaus r. d. J. aufsuchte, gab sie an, bereits seit 3 Wochen krank zu sein. Sie leide hauptsächlich an Kopfschmerzen, in der letzten Zeit habe sie Galle erbrechen müssen und mehrere Ohnmachtsanfälle gehabt. Seit einigen Tagen seien auch Beschwerden beim Wasserlassen aufgetreten. In der letzten Zeit sei sie stark abgemagert. Menses regelmässig. Kein Partus. Infection negiert.

Status praesens: Mittelgrosse Patientin in reducirtem Ernährungszustand. Musculatur schwach entwickelt; Fettpolster gering. Hautfarbe blassgelblich, keine Exantheme, Narben oder Decubitus; auch die Schleimhäute sind blass.

Schädeldach ohne Deformität, beim Beklopfen äussert Pat. Schmerzen, die jedoch nicht bestimmt localisirt werden können.

Pupillen gleich weit und rund.

Mundhöhle: Zähne des Oberkiefers fehlen, Zunge feucht, gleichmässig weiss-grau belegt, Tonsillen, Mund- nnd Gaumenschleimhaut o. B.

Hals: einige geschwollene, nicht druckempfindliche Nackendrüsen, keine Struma.

Thorax ziemlich breit, an Stelle der rechten Brustdrüse eine 17 cm lange, bis in die Achselhöhle reichende Narbe. Im Bereich derselben keine Druckempfindlichkeit oder Reizerscheinung. Thorax dehnt sich bei der Atmung gleichmässig aus; die l. Supraclaviculargrube erscheint etwas mehr eingesunken wie die rechte. Lungengrenzen: oberer Rand der 6. Rippe und 11. Brustwirbel, gut verschieblich. Nirgends Schallverkürzung bei der Percussion. Die Auscultation ergibt überall reines Vesiculäratmen. Kein Husten, Atmung ruhig.

Herz: Spitzenstoss 2 Fingerbreiten innerhalb der Mamillarlinie im 5. Intercostalraum. Grenzen: oberer Rand der 4. Rippe, linker Sternalrand, Töne rein, der zweite über allen Ostien accentuiert. Puls kräftig, regelmässig, gleichmässig; Frequenz 82 p. M.; Arterienrohr leicht rigide.

Abdomen gleichmässig vorgewölbt. Leber und Milz nicht vergrössert und nicht palbabel. Nirgends abnorme Resistenz zu fühlen, freie Flüssigkeit nicht nachzuweisen. Auf Druck in der Blasengegend etwas Schmerzhaftigkeit.

Extremitäten: nirgends Schwellung; Motilität: active und passive freie Beweglichkeit.

Sensibilität nirgends gestört.

Reflexe: Patellarreflexe fehlen; Pupillar- beiderseits träge, Plantar- und Bauchdeckenreflex normal. Kein Babinsky, kein Fussklonus.

Romberg angedeutet. Beim Kniehackenversuch geringe Ataxie.

Urin ist frei von Cylindern; Albumen schwach positiv, Zucker, Diazo, Indikan negativ.

Temperatur afebril.

Diagnose: Carcinoma mammae operatum mit Knochenmetastasen (Schädel). Tabes dorsalis?

Am 17. Mai 1907 klagt Patientin über ausserordentlich starke Schmerzen in der Magengegend, erbricht gallig gefärbte Massen. Urin kann spontan nicht entleert werden. Katheterismus. Morphium subcutan.

Am 19. Mai sind die Schmerzen etwas gebessert, jedoch immer noch Erbrechen.

Am 20. Mai kein Erbrechen mehr, Schmerzen gebessert. Urin enthält Blut, keine Cylinder. Esbach 1 $^0/_{00}$.

Am 21. Mai Urin wieder ohne Blut.

Am 22. Mai keine Klagen, kein Erbrechen. Pat. nimmt etwas Nahrung zu sich.

Am 25. Mai wird der Urin wieder spontan entleert; keine Klagen.

Am 27. Mai heftiger Anfall von Kopfschmerzen. Schon bei geringer Berührung des Schädeldaches schreit Pat. laut und klagt dabei über starke Atemnot. Wieder Erbrechen, kein Fieber. Morphium subcutan.

Am 28. Mai Kopfschmerzen erträglich.

Am 31. Mai neuer Anfall von Kopfschmerzen und Erbrechen.

Am 2. Juni ist Pat. wieder ruhig und nimmt Nahrung zu sich.

Am 5. Juni erneuter Anfall von heftigen Kopfschmerzen, sodass Pat. während der ganzen Nacht laut schreit. Dabei wieder Erbrechen gallig gefärbter Massen. Morphiuminjection.

Am 6. Juni dauern die Kopfschmerzen noch unverändert fort, das Erbrechen hat etwas nachgelassen. Patientin ist etwas benommen, gibt jedoch auf Anrufen verständliche Antworten. Mittags 12 Uhr plötzlicher Exitus, nachdem Patientin im Augenblick vorher mit der Schwester gesprochen hatte.

Die Autopsie fand am 7. Juni 1907 um 11 Uhr vormittags statt. Der Sectionsbericht lautet:

Sectionsjournal No. 265, 1907.

Prosectur des Krankenhauses r. d. I.

Mittelgrosse, weibliche Leiche in etwas reducirtem Ernährungszustand. Hautfarbe blass-bräunlich. Musculatur ziemlich kräftig. An Stelle der rechten Mamma eine breite lineäre Narbe, die bis zur Achselhöhle zieht.

Auf dem Schnitt Musculatur kräftig, subcutanes Fett gering. In der rechten Axilla eine kaum vergrösserte, etwas derbe Lymphdrüse. Leber überragt 3 Finger breit den Rippenbogen. Wurmfortsatz 5 cm lang, durchgängig. Uterus sehr klein, beide Ovarien sehr gross. Zwerchfellstand r. unterer Rand der IV., links unterer Rand der V. Rippe. Beide Lungen völlig frei, Pleurahöhle leer, im Herzbeutel seröse Flüssigkeit.

Oesophagus, Kehldeckel und Trachea o. B.

Bifurcationsdrüsen in einen mächtigen Knoten von ca. 2-Pflaumen-Grösse umgewandelt, der auf der Schnittfläche von weisslicher Farbe ist und

Pfröpfe auspressen lässt. Cervicaldrüsen stark vergrössert, zum Teil von grauweissen Knötchen, z. T. von grossen, weissen Einlagen durchsetzt, die ebenfalls weissen Saft auspressen lassen.

Im r. Lappen der Schilddrüse in einem pflaumengrossen Adenomknoten bis 2-Erbsengrosse, weissliche Einlagen. L. Schilddrüsenhälfte o. B.

Herz etwas vergrössert. Fettgewebe gering. Rechtes Herz ohne wesentlichen Befund, von blasser Farbe: linke Vorhöfe o. B., linker Ventrikel etwas hypertrophisch, mit kräftiger Musculatur.

Rechte Lunge von mittlerer Grösse, gut blut- und safthaltig. Luftgehalt nirgends herabgesetzt, Einlagerungen fehlen. Hilusdrüsen o. B.

Linke Lunge wie rechts.

Milz von mittlerer Grösse, blutreich, von deutlicher Zeichnung, violetter Farbe, o. B.

Ductus choledochus durchgängig.

Leber ziemlich gross, schwer, Kapsel glatt, Schnittfläche blutreich, o. B. In der Gallenblase dicke, braune Galle.

Magen mit etwas Schleim bedeckt, Schleimhäute gefaltet, Falten auf Zug ausgleichbar.

Pankreas und Ureteren o. B.

Linke Nebenniere o. B. In der rechten ein ca. erbsengrosser, weisser Knoten in Rinden- und Marksubstanz.

Rechte Niere gross. Ober- und Schnittfläche von blauroter Farbe. Zeichnung deutlich. Unter der Rinde zahlreiche, weissliche, bis hirsekorngrosse Knötchen.

Linke Niere ebenfalls sehr gross. Unter der Rinde auch hier weissliche Einlagen von geringer

Grösse; sonst zeigt das Nierengewebe keine Besonderheiten. Nierenbecken stark gerötet.

Im Dickdarm Schleimhaut etwas gerötet, Follikel vergrössert, von rotem Hof umgeben. Im Dünndarm nimmt die Rötung nach unten etwas zu, sonst o. B.

Harnblase stark ausgedehnt, in ihr eine grössere Menge stark ammoniakalisch riechenden Harns. Im Scheitel mehrfache Blutaustritte.

Beide Ovarien sehr gross, von Pflaumengrösse, linkes noch etwas grösser. Distales Ende des rechten Ovars ist völlig aufgetrieben, enthält einen ca. haselnussgrossen Geschwulstknoten von weisser Farbe. Daneben sind die Ovarien von zahlreichen kleinen Cystchen durchsetzt.

Auf der Rückseite des Uterusfundus liegt ein kleines gestieltes Myom auf; Uterus sonst o. B.

Vagina eng, äusserer Muttermund ein schmales Grübchen.

Die Knochen der Wirbelsäule und des Femurs haben rotes Knochenmark ohne Einlagerungen.

Schädeldach von mittlerer Dicke, ohne Einlagerungen. Dura stark gespannt, nach deren Abziehen Grosshirn stark abgeplattet, im Gehirn äusserst zahlreiche, an der Oberfläche erkennbare weisse Einlagerungen von äusserst weicher Consistenz. Weiche Häute an der Convexität und Basis vielfach von grauen, transparenten, knötchenförmigen Einlagerungen durchsetzt. Am Schädelknochen selbst anscheinend keine Veränderungen.

Diese weisslichen Knoten wechseln zwischen Erbsen- und Kirschkerngrösse. Sie liegen fast ausschliesslich in der grauen Substanz, besonders in der der Rinde. Sie sind auf der Schnittfläche grobkörnig

granulirt, einer weichen, durchschnittenen Warze ähnlich.

Die übrigen Metastasen im Körper (Niere, Nebenniere und Ovar) geben ein ähnliches Bild.

Bei Herausnahme des Rückenmarks fällt eine starke Auftreibung des Sacralteiles desselben auf. Dieser Teil ist äusserst weich, bei der geringsten Läsion quillt weissgraue Masse hervor, die kleine, punktförmige, intensiv weisse Einlagerungen einschliesst. Die weichen Häute sind ohne Veränderungen. Auf Querschnitten durch das Mark beobachtet man im III. Lumbalsegment eine starke Auftreibung des rechten Flügels der grauen Substanz durch eine auf dem Schnitt feingranulirte weissliche Masse, im ganzen von Grossstecknadelkopfgrösse. Im XII. Thoracalsegment in der Gegend des linken Hinterhorns ein Kleinstecknadelkopfgrosser weiterer Herd. Von einer gründlichen Durchsuchung des Rückenmarkes nach weiteren Tumoren wird, um einer späteren, eingehenden Untersuchung nicht vorzugreifen, Abstand genommen.

Mikroskopisch betrachtet wird die graue Substanz des Gehirnes mit der benachbarten weissen von äusserst zahlreichen, soliden Epithelzellzügen durchsetzt, deren Grenzen grösstenteils das Hirngewebe selbst unter starker Verdickung seiner Glia bildet. In den centralen Partien der Knoten ist vielfach ausgedehnte Nekrose sowohl vom Stroma als auch von Geschwulstzellen zu beobachten.

Die mikroskopische Untersuchung des Rückenmarkes ergibt, dass es sich in diesen Herden um Krebsmetastasen handelt, die ausschliesslich intramedullär ihren Sitz haben. Das Carcinom ist gross-

alveolär, die Alveolen stehen in breiter Communication mit einander, die Zellen sind polygonal mit grossem Protoplasmakörper, deutlichem Kern mit Kernkörperchen und zahlreichen Mitosen. Denselben Bau zeigen auch die Metastasen des Gehirns.

Was die Localisation anlangt, so greift der Tumor im Sacralmark hauptsächlich von der linken Seite, wo er seine grösste Ausdehnung erreicht, mit breiten Fortsätzen auf die rechte Seite über. Nur das rechte Vorderhorn ist noch grossenteils erhalten, wenn auch stark zusammengepresst und lässt seine Ganglienzellen noch deutlich erkennen, die keine wesentliche Veränderung zeigen. Von der übrigen grauen Substanz sind nur mehr spärliche Reste zu finden, die als Septen zwischen den Tumormassen erhalten geblieben sind. Der ganze Querschnitt ist stark vergrössert, der Markmantel in seinem äusseren Teil fast völlig erhalten, in seinem inneren ebenfalls von den Tumorzügen infiltrirt. Die Hinterstränge zeigen leichte Aufhellung.

Die Sacralmetastase verläuft nach oben keilförmig und hört im I. Sacralsegment auf. Ein Schnitt in der Höhe des II. Sacralsegmentes zeigt den Tumor fast ausschliesslich auf die linke Seite beschränkt unter totaler Zerstörung des linken Hintenhornes, während die übrigen Teile der grauen Substanz grösstenteils intakt geblieben sind.

Im III. Lumbalsegment liegt der Tumor hauptsächlich auf der inneren Seite des rechten Hinterhornes, auf den mittleren Teil des Vorderhornes übergreifend. Das Hinterhorn ist zum Teil nach innen zu vom Tumor verdrängt, zum Teil aber auch in einzelne Teile zersprengt, sodass hier und da mitten zwischen den Tumormassen Reste grauer Sub-

stanz mit guterhaltenen Ganglienzellen zu finden sind. Die Hinterstränge zeigen deutliche Aufhellung, die auch in den Brustsegmenten deutlich zum Vorschein kommt.

Diagnose:

Multiple Carcinommetastasen im Gehirn, Rückenmark, den weichen Meningen des Gehirns, in der Schilddrüse, im rechten Ovar, in den Bifurcationslymphdrüsen und der rechten Nebenniere.

Exstirpatio mammae wegen Ca. vor 2 Jahren.

Multiple folliculäre Cysten in beiden Ovarien. Kleines, subseröses Myom des Uterus. Hyperämie sämmtlicher Organe. Adenome in der Schilddrüse.

Auf den ersten Blick wird jeden die grosse Aehnlichkeit überraschen, die zwischen dem Fall von Buchholz und dem unserigen besteht. In beiden Fällen war ein Mammacarcinom das primäre; hier wie dort die sehr grosse Zahl von Gehirnmetastasen und ein mehrfaches Vorkommen von solchen im Rückenmark.

Die beidemal vorliegende Degeneration der Hinterstränge ist im Buchholzschen Fall in centralen Erkrankungen im Gehirn begründet; bei uns ist sie wahrscheinlich durch die Tumorbildung im Hinterstrang selbst entstanden. Allerdings ist ja auch nicht ausgeschlossen, dass sie eine Folge centraler Herde ist, — das würde erst nach genauer Durchforschung des Gehirns und Rückenmarks mit Sicherheit zu constatieren sein — oder dass sie überhaupt ohne Zusammenhang mit den Tumoren ist. Haben wir doch mehrere Gründe, durch die sie auch

ohne den Tumor leicht zu erklären gewesen wäre. Nach Lubarschs (28) Ansicht kann schon ein im Körper an irgend einer Stelle vorhandenes Carcinom eine Hinterstrangdegeneration unter Beteiligung der hinteren Wurzeln hervorrufen. Er hat diesen Satz bei 10 Magencarcinomen 7mal, bei drei Darmcarcinomen zweimal bestätigt gefunden. Ueber seine Theorien hierüber, ob direkt durch toxische Noxen, oder allgemeine Kachexie und Schwächezustand hervorgerufen, kann ich mich an dieser Stelle nicht weiter auslassen. Nach Collier (15) und Kirchgässner (24) entsteht Hinterstrangdegeneration stets bei Hirntumoren durch die Vermehrung des intracraniellen Drucks; Collier meint, hierdurch käme es zur Dehnung der Arachnoidea und Zerrung der hinteren Wurzeln, während Kirchgässner die Degeneration der hinteren Wurzeln mit einer durch die Eigentümlichkeiten ihres Faserverlaufes bedingten Prädisposition erklärt. Einen toxischen Einfluss eines Hirntumors glaubt Collier ganz ausschliessen zu können, da die Degeneration ohne Rücksicht auf die Beschaffenheit des Tumors entsteht.

Betreffs der Art und Weise, wie die Metastasen im Gehirn entstanden sind, so meint Buchholz, man könne sehr wohl an eine tertiäre Aussaat eines secundären Gehirncarcinoms denken. Dies würde in in unserem Falle nicht zutreffen, da die Gehirntumoren sämmtlich gleich gross sind. Es wäre allerdings möglich, dass sie Metastasen einer älteren Metastase im Körper sind; denn zweifellos sind sie ganz jungen Datums, wofür schon das späte Auftreten klinischer Erscheinungen spricht, während die Metastasen im Ovar, der Nebenniere und der Schild-

drüse grösser und daher wahrscheinlich älter sind. Alle Metastasen, auch die im Rückenmark, sind zweifellos auf dem Blutwege entstanden, eine Erklärung derselben durch die pericerebralen und perispinalen Lymphräume, wie sie Siefert (48) für die Metastasen in den Rückenmarkshäuten gegeben hat, ist nach ihrem völlig intramedullärem Sitz ganz auszuschliessen.

Eines Wortes bedürfen noch die trotz der Grösse des Sacraltumors geringen klinischen Erscheinungen; dies ist wohl so zu erklären, dass das Mark mehr aufgefasert als zerstört ist, und dass daher die betreffenden Teile noch leitungsfähig sind. Der Lumbaltumor vollends zeigt auch mikroskopisch nur Verdrängung des Markes und gar keine Zerstörung. Die Gehirntumoren waren noch zu klein, um ausser den Kopfschmerzen irgendwelche Erscheinungen verursachen zu können. Besonders interessant war klinisch das deutlich ausgeprägte Bild einer Tabes.

Kurz, der Fall bietet eine derartige Fülle des Interessanten, dass ich in einer grösseren Arbeit, sobald es mir möglich ist, noch einmal darauf zurückkommen werde, wobei dann das ganze Rückenmark nochmals einer genauen Untersuchung unterliegen soll.

Am Schlusse meiner Arbeit ist es mir eine angenehme Pflicht, Herrn Obermedicinalrat Prof. Dr. Ritter von Bollinger für die Uebernahme des Referates, sowie Herrn Prosector Dr. S. Oberndorfer für Ueberlassung des Materials und seine überaus liebenswürdige Unterstützung bei der Abfassung der Arbeit meinen ergebensten Dank auszusprechen.

Litteratur.

(Die mit [ ] versehenen Arbeiten waren dem Verf. nicht zugänglich.)

1.) Alexander G., Carcinoma of the cauda equina. Lancet 1876. p. 348.
2.) Benda, Ueber einen Fall von multipler metastatischer Carcinomatose der Nerven und Hirnhäute. Berl. klin. Wochenschr. 1901. p. 729.
3.) Bittorf, Beiträge zur pathol. Anatomie der Hirn- und Rückenmarksgeschwülste. Zieglers Beiträge Bd. 35. I. 1903.
4.) Boettiger, Fall von Carcinommetastase im Wirbelkanal. Neurolog. Centralbl. 1899 No. 5 p. 230.
5.) —, Ueber ein glücklich operiertes Psammom des Rückenmarkes mit Besserung aller Beschwerden. Neurolog. Centralbl. 1900 Nr. 14 p. 685.
6.) Borst, Rückenmarksgeschwülste. Ergebnisse der allgem. Path. u. pathol. Anatomie. IX. Jahrg. I. Abt.
7.) Bruns L., Rückenmarkstumoren. Eulenb. Encycl. Jahrb. V. 1895.
8.) —, Die Geschwülste des Nervensystems. Berlin 1897.
9.) —, Ein Fall von metastat. Carcinom an der Innenfläche der Dura mater cervicalis und an den unteren Wurzeln des Plexus brachialis der linken Seite. Arch f. Psych. Bd. 31. H. 1—2.
10.) Buchholz, Casuistischer Beitrag zur Kenntnis der Carcinome des Centralnervensystems. Monatsschr. f. Psych. u. Neur. 1898 Bd. IV. H. 3.
[11.) Buckley, Albert G., A case of metastatic Carcinoma of the spine and meninges. The Journ. of Nerv. and. Mental dis. No. 4. p. 193.]
[12.) —, Pearce and Savary, Carcinome of the spinal and meninges, secondary to cancer of the breast. Journ. of the Americ. Med. Assoc. Vol. XLII p. 296].
[13.) Chancellay, Tumeur cancereuse de la partie supérieure des enveloppes de la moëlle épinière. Rec. de trav. de la Soc. méd. Tours 1859].
14.) Clark, A case of Carcinoma of several portions of the osteous system and the spinal cord. New York medic. Journ. 1853 p. 198.
15.) Collier, J. S., Spinal cord changes in cases of cercbral tumour. Brain. Part 88 p. 473.
[16.) Eichberg, Carcinomatous deposits in the spinal cord. Cincin. Lancet and Klinik 1885., n. s. XIV.].
17.) Erb, Die Krankheiten des Rückenmarkes, Ziemssens Handb. der spec. Pathol. u. Therapie. 2. Aufl. 1878.
18.) Gallaverdin et Varey, Étude sur le cancer second du cerveau, du cervele et de la moëlle. Révue de méd. Bd. 23. 1903.

19.) Grimm J., Ein Fall von progressiver Muskelatrophie. Virch. Arch. Bd. 48. p. 445.
[20.) Hallopeau, Cancer généralisé. Bull. de la Soc. anat. de Paris 1869].
[21.) Harris, On a case of multiple cerebral and spinal tumours. Brain 1886. January.].
[22.) Homen, Revue neurologique 1900 p. 930].
23.) Jaffé M., Symptomatologie der Rückenmarkstumoren. Arch. für klin. Chir. Bd. 67 p. 473.
24.) Kirchgässner G., Ueber das Verhalten der Nervenwurzeln des Rückenmarks bei Hirngeschwülsten (Ref. Münch. med. W. 1898 p. 1414.).
25.) Krause, Fed., Zur Segmentaldiagnose der Rückenmarksgeschwülste, nebst einem neuen durch Operation geheilten Fall. Berl. klin. Wochenschr 1901. No. 20—22.
26.) Leyden, Die Krankheiten des Rückenmarkes, Berlin 1874. p. 473.
27.) Loveland, A case of secondary cancer invading the liver, sternum and vertebrae, with a growth in the spinal cord causing paralysis from pressure. New York med. Record. Bd. 51. Jan. 9. p. 120.
28.) Lubarsch, Ueber Rückenmarksveränderungen bei Carcinomatösen. Zeitschr. f. klin. Med. 1896. Bd. 37.
29.) v. Malaisé, Zur Differentialdiagnose der extra- und intramedullären Rückenmarkstumoren. Dtsch. Arch. f. klin. Med. 1904. Bd. 80.
30.) Müller, L. R., Beitrag zur pathol. Anatomie des Rückenmarks u. seiner Häute. München. I.-D. 1895.
31.) Nonne, Carcinom der Wirbelsäule. Münch. med. Woch. 1899 p. 1752.
32.) Oppenheim, Lehrbuch d. Nervenkrankheiten. Berlin 1894.
33.) —, Geschwülste im Bereich des Centralnervensystems. Berlin 1907.
34.) —, Ueber einen Fall von Rückenmarkstumor. Berl. klin. Wochensch. 1902 No. 2.
35.) Quante, 2 Fälle von Rückenmarkstumor. Kiel I.-D. 1899.
36.) Rosenberg E., Ueber pathol. Anatomie, Symptomatologie und Diagnostik der Rückenmarksgeschwülste. Strassburg I.-D. 1892.
37.) Rosenthal M., Diagnostik und Therapie der Rückenmarkskrankheiten. Wien 1878.
38.) Saxer, Ependymepithel, Gliome und epitheliale Geschwülste des Nervensystems. Zieglers Beitr. Bd. 32. p. 318.
39.) v. Scanzoni, 2 Fälle von multiplem, metastatischem Carcinom des Rückenmarkes. Zeitschr. f. Heilk. 1897. Bd. 18. H. 4.
40.) Schlesinger H., Beiträge zur Klinik der Rückenmarks- und Wirbeltumoren. Jena.
41.) —, Tumoren des Rückenmarks und seiner Häute. Handb. der path. Anatomie des Nervensystems. Flatau, Jacobsohn, Minor. p. 1095.

42.) —, Rückenmarkstumoren Neurol. Centralbl. 1896 No. 9. p. 430. 1898 Nr. 17 p. 820.
43.) Schmaus-Sacki, Vorlesungen über die pathol. Anatomie des Rückenmarkes. 1901.
44.) Schultze Fr., Beitrag zur Lehre von den Rückenmarkstumoren. Arch. f. Psych. u. Nerv. VIII S. 367.
45.) —, Diagnostik u. operative Behandlung der Rückenmarkstumoren. Mitteilungen aus d. Grenzgebieten etc. Bd. XII.
46.) —, Neubildungen der Rückenmarkshäute und des Rückenmarks. Dtsch. Klin. am Eing. des XX. Jahrh. 1. Abt. Lief. 151 p. 949.
47.) —, Zur Diagnostik und operativen Behandlung der Rückenmarkshauttumoren. Münch. med. Wochenschr. 1907 Nr. 28. p. 1361.
48.) Siefert, Ueber das Carcinom der weichen Häute des Centralnervensystems. Münch. med. Wochenschr. 1901 p. 1852. 1902. p. 826.
[49.) Stevens, Metastatic carcinoma of the spinal cord. North Americ. Journ. Homocop. New York 1891 VI.].
50.) Zaufal, Ueber einen Tumor des Filum terminale. Centralbl. f. allgem. Path. Bd. IX No. 10.
51.) Ziegler, Lehrbuch der spec. Pathologie 11. Aufl. 1906.

Bibliographische Semesterberichte für Neurologie u. Psychiatrie.
Jahresberichte über die Leistungen der Neurologie u. Psychiatrie 1897—1905.
Jahrbücher der gesammten Heilkunde 1891—1907.
Schmidts Jahrbücher 1874—1907.
Virchow-Hirschs Jahrbücher 1866—1906.
Münch. med. Wochenschr. 1897—1907.
Deutsche med. Wochenschr. 1897—1906.

Lebenslauf.

Verfasser der Arbeit, Paul Grimm, evangelischer Konfession, wurde am 28. Februar 1883 zu Berlin als Sohn des Kaufmanns Karl Grimm und dessen Ehefrau Anna geb. Hoenow geboren. Er erlangte zu Ostern 1902 auf dem Askanischen Gymnasium zu Berlin das Zeugnis der Reife und bezog die Universität Berlin, wo er am Ende des 6. Semesters die ärztliche Vorprüfung mit „Gut“ bestand. Im 7. und 8. Semester studierte er in München, im 9. wieder in Berlin, um für das 10. Semester wieder nach München zurückzukehren; hielt erhielt er am 17. Juni 1907 das Zeugnis über die mit „Gut“ bestandene ärztliche Prüfung.

Erklärung der Tafeln.

Tafel I. Tumor im Sacralmark (natürl. Grösse)

Tafel II. Schnitt durch den Tumor des III. Lumbalsegmentes (bei schwacher Vergrösserung).

Fig. I.
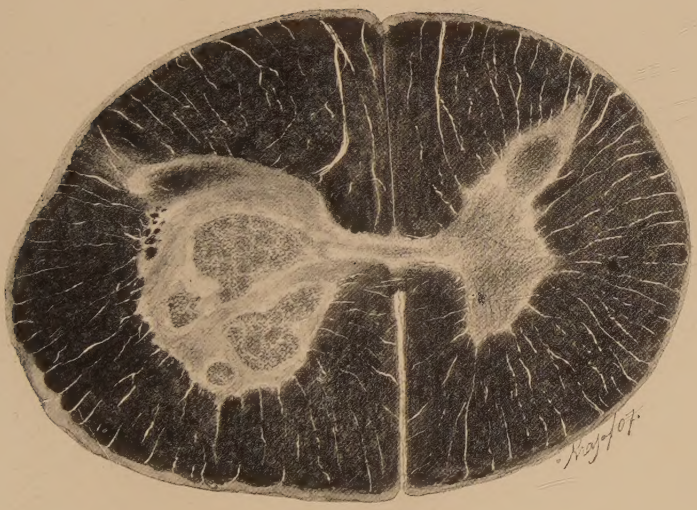
Fig. II.